

Sprechzeiten

Montag bis Freitag | 8.00 bis 18.00 Uhr

Terminvereinbarung

Tel. 07131 / 209042-0

anmeldung@praxisklinik-leintal.de

Adresse

Brühl 3 | 74211 Leingarten

PRAXISKLINIK LEINTAL

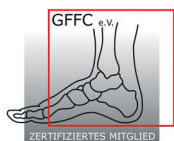
Hallux rigidus

Verschleiß im Großzehengrundgelenk

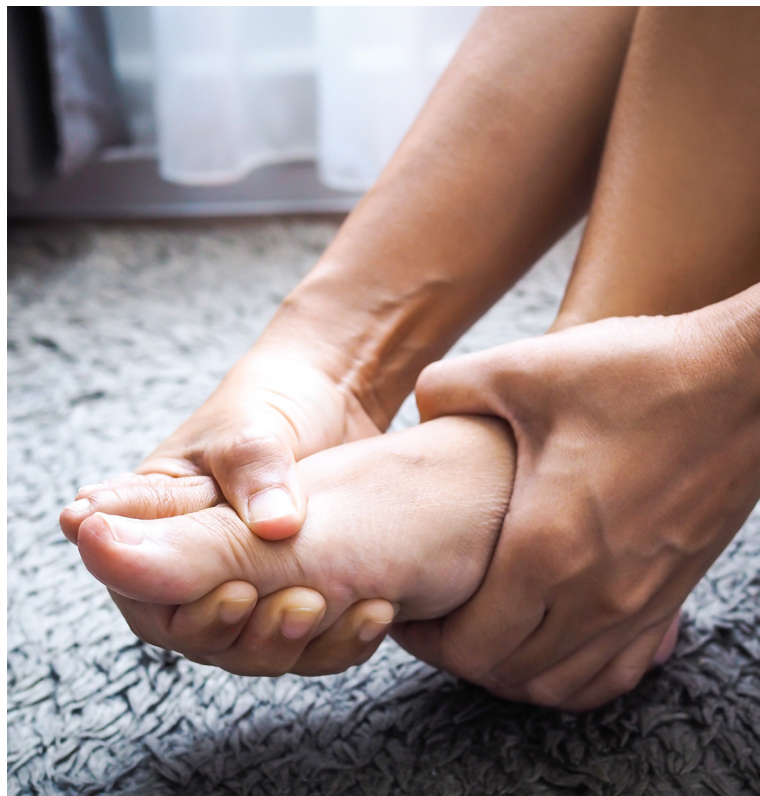

Dr. Philipp Menzel

Facharzt Orthopädie und Unfallchirurgie
Sportmedizin



Mitglied der Gesellschaft für
Fuß- und Sprunggelenkchirurgie e.V.
(GFFC)



Weitere Informationen finden Sie unter
praxisklinik-leintal.de



Patienteninformation
Orthopädie

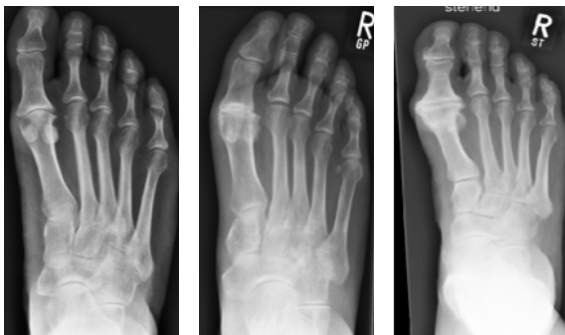Der **Hallux rigidus** ist (neben dem Hallux valgus) eine der häufigsten Erkrankungen des Vorfußes. Der stadienhafte Verschleiß des Großzehengrundgelenkes äußert sich initial mit belastungsabhängigen Schmerzen und Einschränkungen im Abrollvorgang durch die knöchernen Anbauten am Gelenk. Desweiteren bestehen aufgrund der lokalen Entzündungssymptomatik der Weichteile Schmerzen im normalen Schuhwerk.

Diagnostik

Die Diagnostik umfasst neben einer klinischen Untersuchung, die Röntgen-Belastungsaufnahme des Fußes. Hierbei sind in Abhängigkeit des Stadiums typische Zeichen eines Gelenkverschleißes zu erkennen. Beispielsweise:

- Gelenkspaltverschmälerung
- knöcherne Anbauten
- freie Gelenkkörper

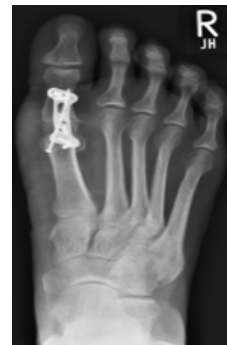Röntgen-Stadien der Großzehengrundgelenksarthrose



Gezielte Maßnahmen führen häufig schon zu einer guten Schmerzreduktion:

- Einlagenversorgung
- orthopädische Schuhzurichtung
- unterstützende antientzündliche medikamentöse Therapie
- physikalische Maßnahmen (Reizstrom)
- Physiotherapie (Traktionsmobilisierung)
- intraartikuläre Injektion einer Lokalanästhesie-Cortison-Mischung

Bestehen weiterhin Beschwerden mit zunehmendem Leidensdruck, ist eine Operation häufig unumgänglich. In frühen Stadien sind gelenkerhaltende Verfahren wie die Cheilektomie indiziert. Hierbei werden die knöchernen Anbauten, welche beim



Abrollvorgang stören abgetragen und das Gelenk wird „ausgeputzt“. Im fortgeschrittenen Stadium des Gelenkverschleißes ist die Versteifung des Großzehengrundgelenkes nach wie vor der Goldstandard der Therapie.

Postoperatives Bild nach Arthrodese (Versteifung) mittels winkelstabiler Platte

Das OP-Prozedere sowie die Nachbehandlung werden ausführlich mit Ihnen im Vorfeld besprochen.

Unser Praxisteam berät Sie gerne.